



Department of Ophthalmology
Kochi Medical School

2024/6/14 第27回日本眼科記者懇談会

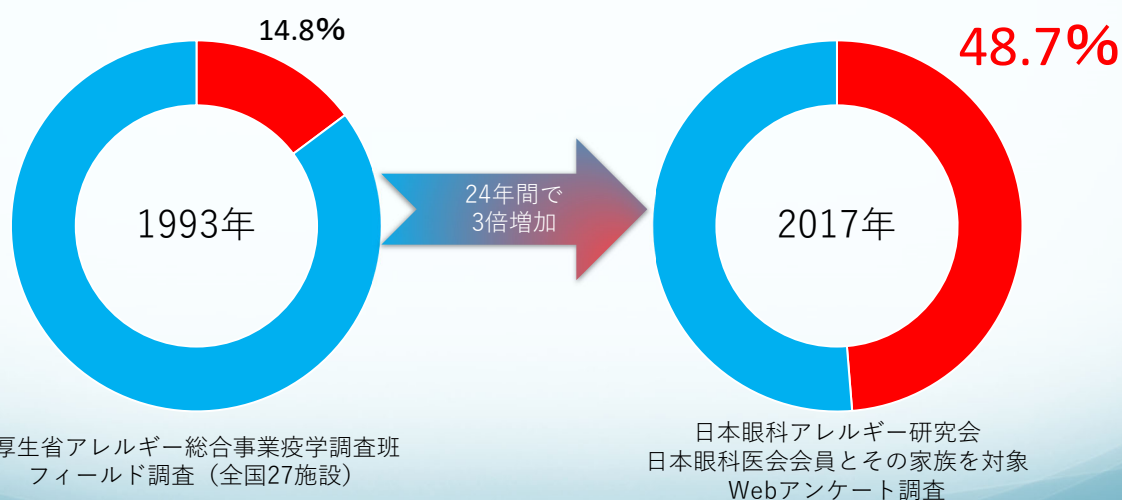
全身疾患と関連する目の病気

アトピー性皮膚炎と目の病気

高知大学医学部眼科学講座

福田 憲

アレルギー性結膜疾患の有病率



厚生省アレルギー総合事業疫学調査班
フィールド調査（全国27施設）

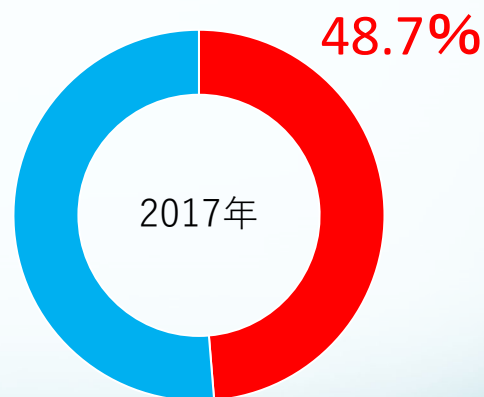
日本眼科アレルギー研究会
日本眼科医会会員とその家族を対象
Webアンケート調査

日本眼科医会アレルギー眼疾患調査研究班.
日本眼科医会アレルギー眼疾患調査研究班業績集 1995

Miyazaki D, et al. Sci Rep 2019

アレルギー性結膜疾患の有病率

アレルギー性結膜疾患	48.7%
アレルギー性鼻炎	36.5%
アトピー性皮膚炎	7.0%
喘息	5.8%



日本眼科アレルギー研究会
日本眼科医会会員とその家族を対象
Webアンケート調査

Miyazaki D, et al. Sci Rep 2019

アトピー性皮膚炎とは

- ◆ 定義（概念）：増悪・寛解を繰り返す、そう痒のある湿疹を主病変とする疾患であり、患者の多くはアトピー素因を持つ
- ◆ アトピー素因
 1. 家族歴・既往歴（気管支喘息、アレルギー性鼻炎・結膜炎、アトピー性皮膚炎のうちのいずれ、あるいは複数の疾患）
 2. IgE 抗体を産生し易い素因
- ◆ 診断基準
 1. そう痒
 2. 特徴的皮疹と分布：左右対称性
 3. 慢性・反復性経過

アレルギー
の病気の一つ


日本皮膚科学会アトピー性皮膚炎診療ガイドライン作成委員会
アトピー性皮膚炎診療ガイドライン2016年版、日皮会誌 2016; 126:121-155

アトピー性皮膚炎



乳児・幼小児期

頬を中心とした顔
頭や首のまわり



幼児期～学童期

首やひじの内側やひざの裏側
などの関節、手首など



思春期・成人期

顔や首のまわり
胸・背中などの上半身

アトピー性皮膚炎と目の病気

皮膚炎が影響する
“アトピー眼症”

炎症 感染 掻痒

アトピー性
皮膚炎

皮膚炎の治療
に伴う目の病気

ステロイド薬

抗体製剤

アトピー性皮膚炎による目の病気

皮膚炎が影響する
“アトピー眼症”

炎症 感染 掻痒

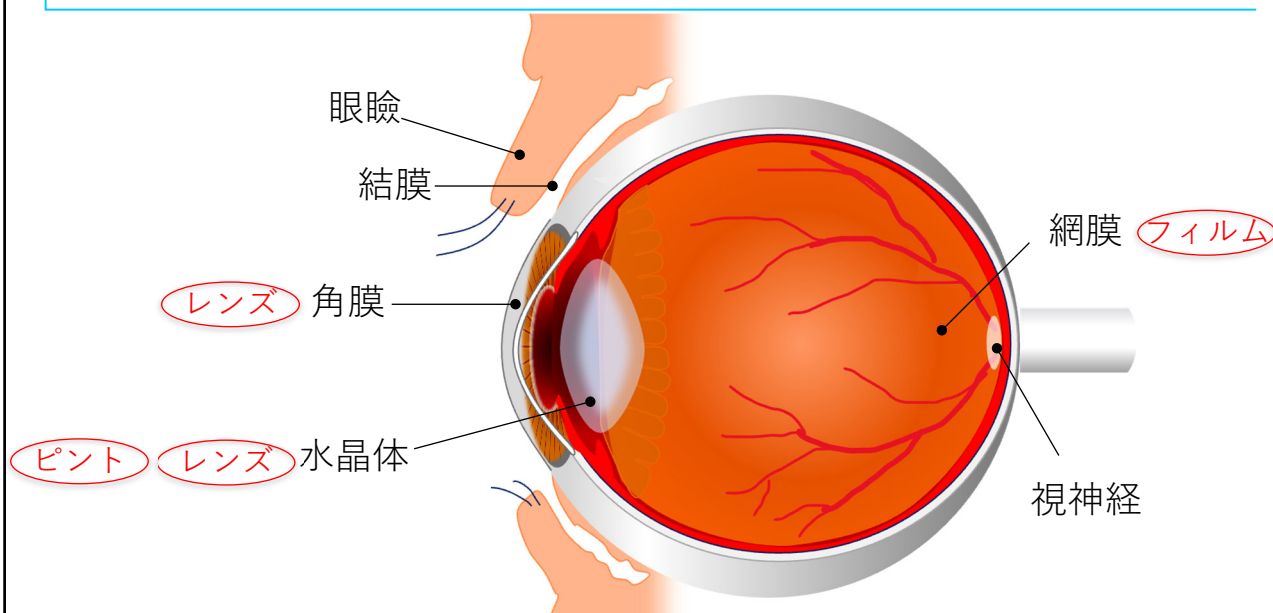
- ◆ 眼瞼炎
- ◆ 角結膜炎
- ◆ 感染症
- ◆ 円錐角膜
- ◆ 白内障
- ◆ 水晶体偏位
- ◆ 眼内レンズ偏位
- ◆ 網膜剥離
- ◆ 緑内障

アレルギー炎症

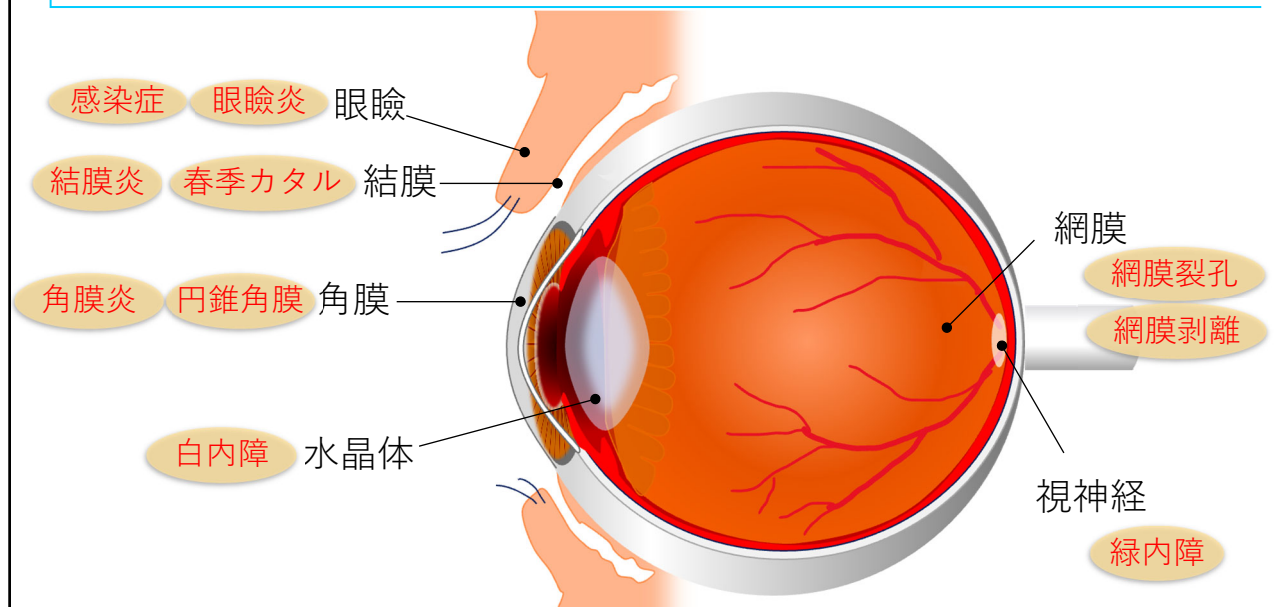
微生物感染

目の周りの
掻破・叩打
による？

眼の構造と機能



アトピー性皮膚炎による目の病気

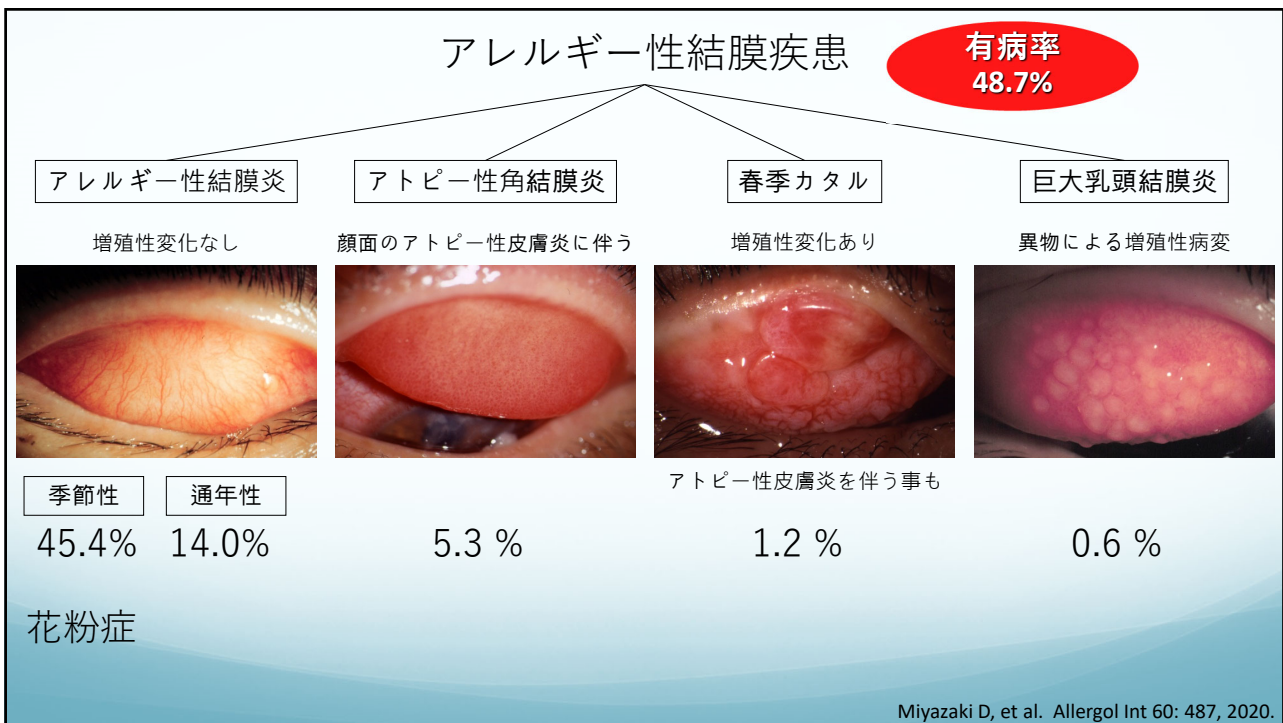
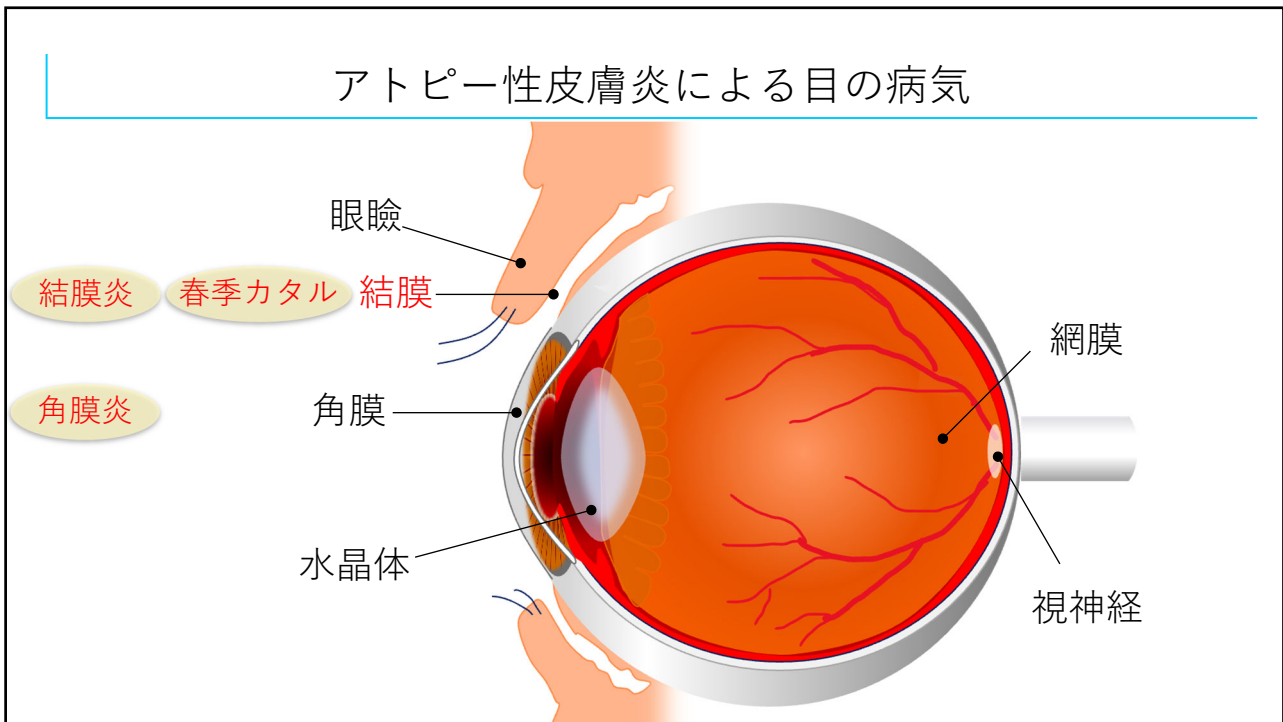


アトピー性眼瞼炎

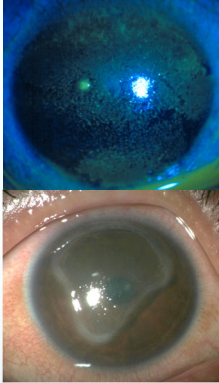
- ◆ まぶた（眼瞼）に生じたアトピー性皮膚炎
- ◆ 臨床症状
 - かゆみ
 - 皮が剥ける、かさぶた、赤くなる
 - 眉毛、睫毛の脱落・断裂
 - 感染を併発することも
- ◆ 治療
 - 保湿外用薬
 - ステロイド軟膏
 - 免疫抑制剤軟膏



慢性的な掻痒は
白内障や網膜剥離の一因



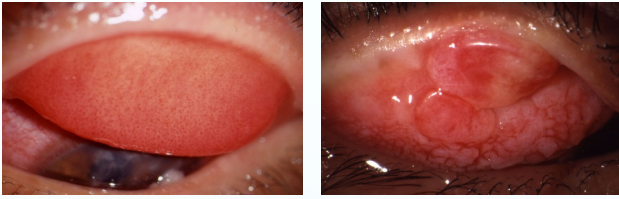
重症型アレルギー性結膜疾患



アトピー性角結膜炎

顔面のアトピー性皮膚炎に伴う

5.3 %

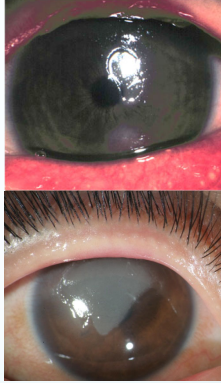


春季カタル

増殖性変化あり

アトピー性皮膚炎を伴う事も

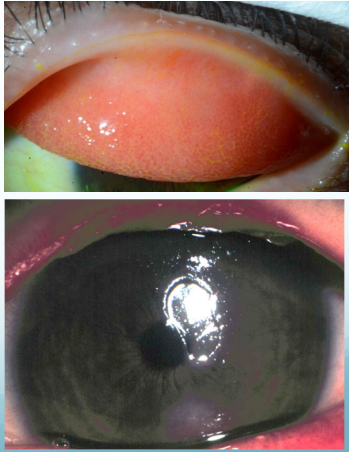
1.2 %



角膜病変を伴う 視力障害を来す

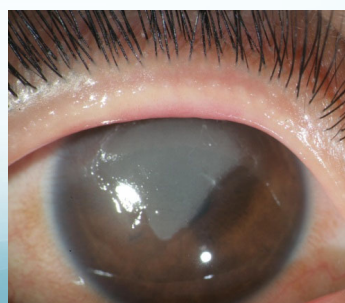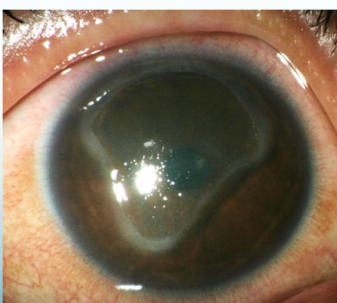
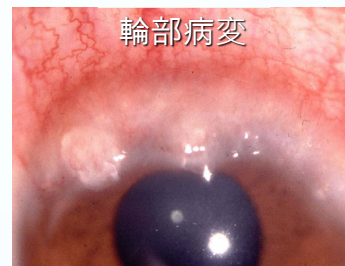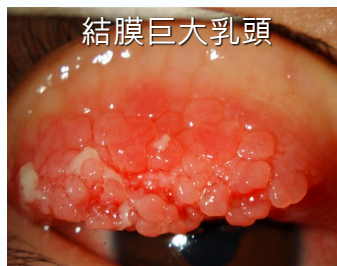アトピー性角結膜炎

- ◆ 顔面にアトピー性皮膚炎を伴う患者に生じる慢性の結膜炎
 - 30～50歳代がピーク
 - 結膜炎
 - 角膜（レンズ）に病変が出来ることも
 - ドライアイもしばしば合併
- ◆ 症状
 - 通年性・慢性的
 - 目の痒み・めやに・目が赤い
 - 角膜の病変：目の痛み、視力の低下
 - ドライアイ：目の乾燥感

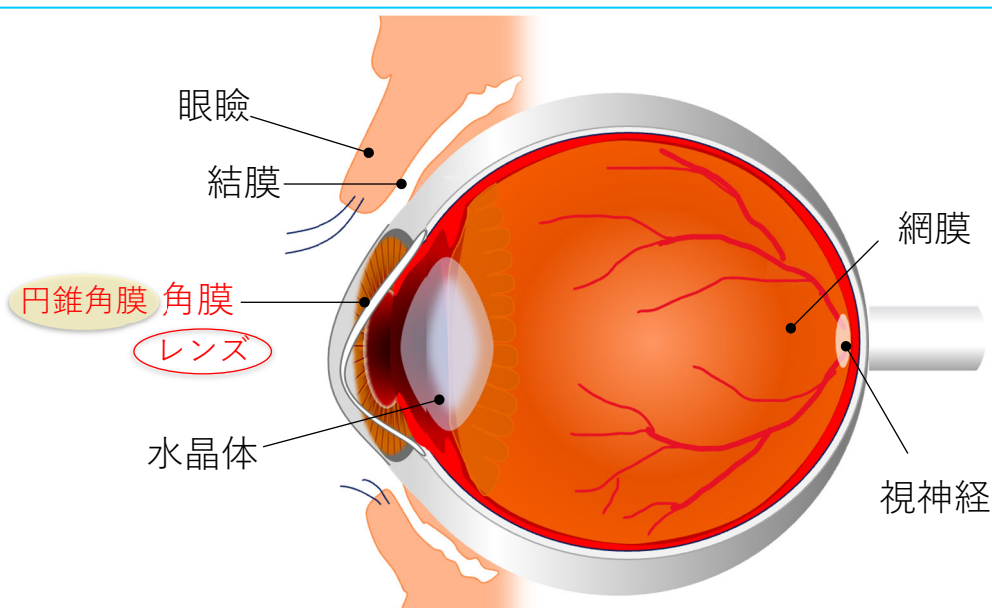


春季カタル

- ◆ 小児に多い (5-10歳)
 - 男児 > 女児
- ◆ 半数以上の症例で
アトピー性皮膚炎を合併
- ◆ 結膜に増殖性変化を伴う
 - 結膜巨大乳頭・輪部病変
- ◆ 角膜傷害を伴う
 - 視力障害を来す
- ◆ 治療
 - 免疫抑制点眼薬
 - ステロイド点眼薬

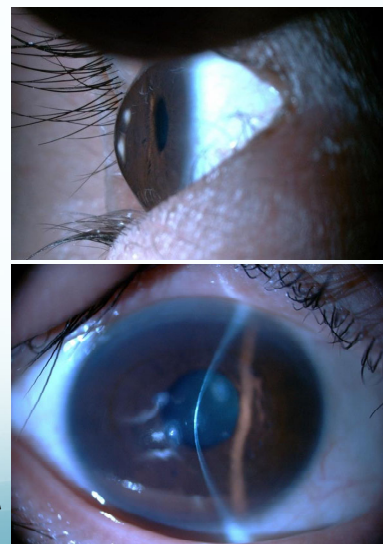


アトピー性皮膚炎の眼合併症の部位



円錐角膜

- ◆ 角膜が菲薄化し突出
 - 角膜の変形で、近視・不正乱視が生じる
- ◆ 通常は両眼性、左右差あり
- ◆ 思春期頃に発症し、進行性
 - 30歳以降に進行が止まることが多い
 - 男性>女性
- ◆ 症状
 - めがねの度が合わない
 - コンタクトレンズの付け心地が悪い・痛い



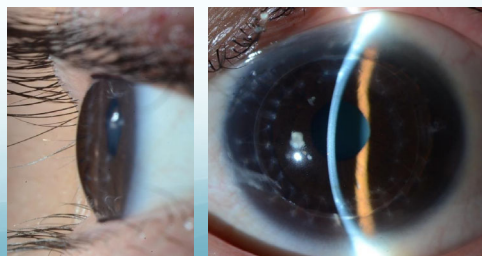
円錐角膜

- ◆ 原因は不明
 - 多因子の関与：アレルギー疾患、遺伝、結合組織異常
- ◆ 円錐角膜とアトピーの関連
 - 原因の解析：アトピー・目を擦る・家族歴 が関連
 - アトピーの既往 53%、目を擦る習慣 48%

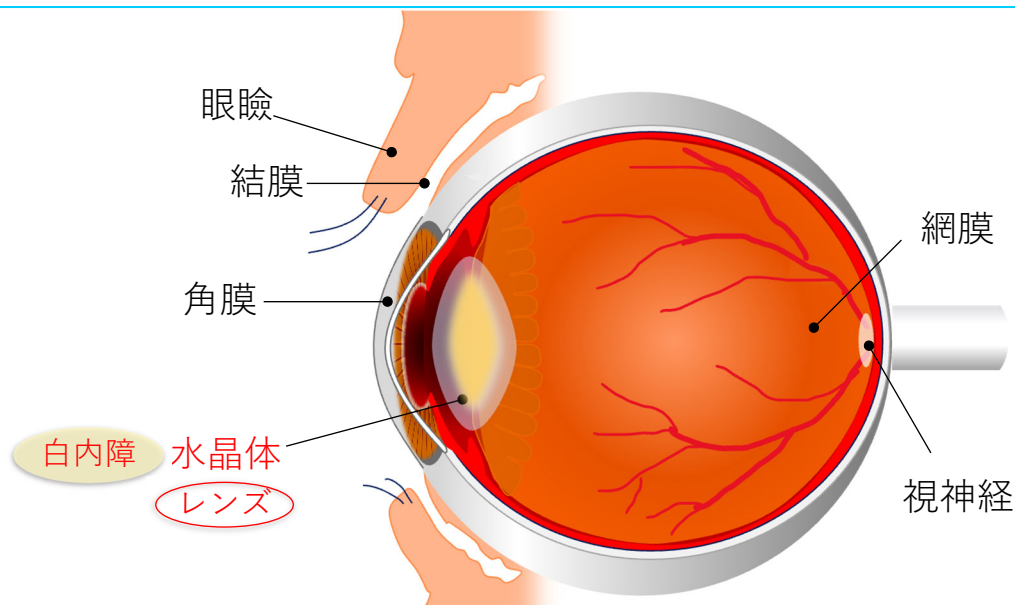
Bawazeer AM, et al. Br J Ophthalmol. 2000 ;84:834-6

Zadnik K, et al. Invest Ophthalmol Vis Sci. 1998;39:2537-46

- ◆ 治療
 - コンタクトレンズ
 - 角膜内リング
 - 角膜クロスリンク
 - 角膜移植



アトピー性皮膚炎による目の病気




白内障の症状

- ◆ かすんで見える、ぼやける、視力が落ちる、まぶしい



健全


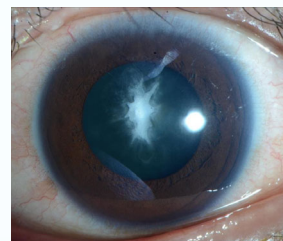


白内障

アトピー性白内障

- ◆ 水晶体が混濁
 - ヒトデ状に混濁、全体が白濁
 - ✓ 外傷性白内障に類似
- ◆ 原因：顔面の叩打、眼掻破行動？
- ◆ 有病率
 - 50歳以下の有病率が高い
 - アトピー性皮膚炎患者の17.1%
- ◆ 治療
 - 白内障手術

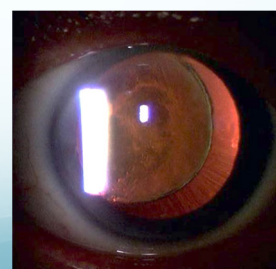
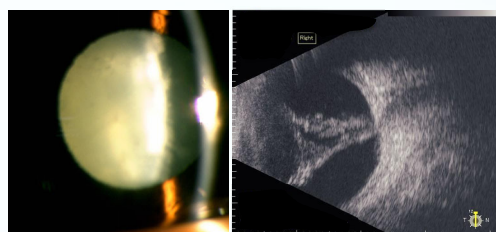
Yamamoto K, et al. Jpn J Ophthalmol 63:410-416, 2019



アトピー性白内障

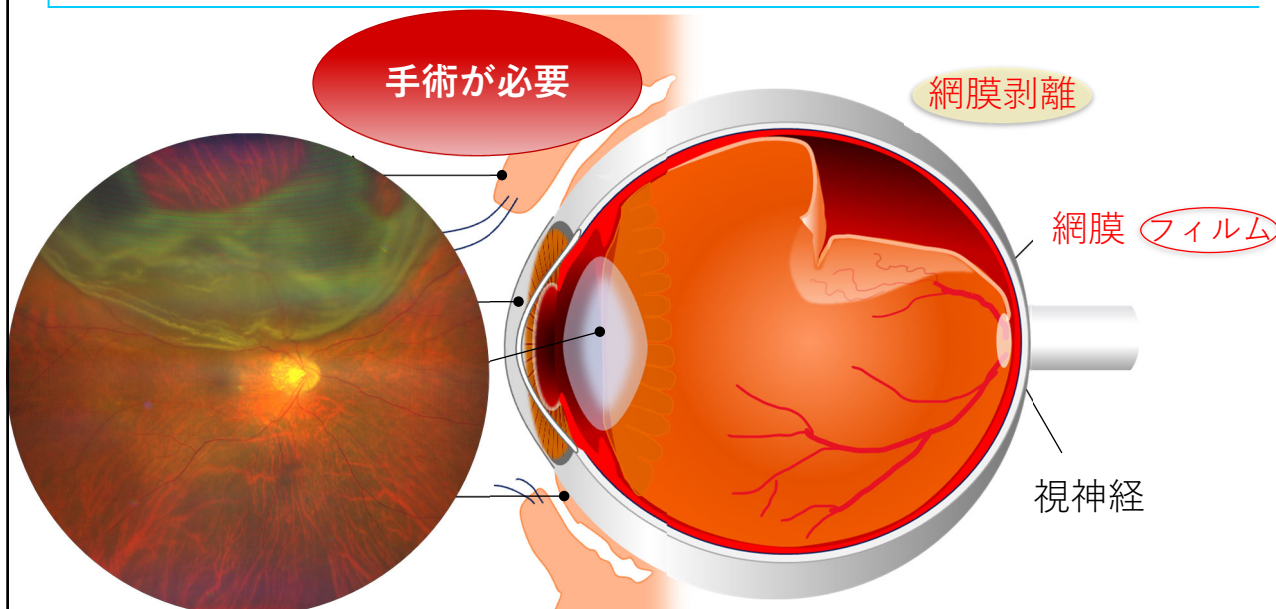
加齢による白内障と異なる点

- ◆ 網膜剥離を合併していることもある
 - 眼底が見えないときは超音波検査
- ◆ 水晶体を支えている組織が弱っていることもある
 - 水晶体偏位
 - 眼内レンズ偏位



手術・手術前後に注意が必要

アトピー性皮膚炎の眼合併症の部位



網膜剥離の症状

- ◆ 暗く見える部分・見えにくい部分がある、急に視力が落ちる



健全

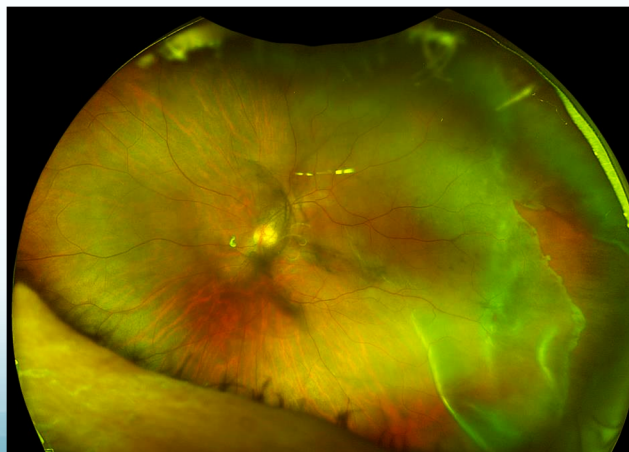

網膜剥離

アトピー網膜剥離

- ◆ アトピー網膜剥離の特徴
 - 若年者（10－20歳代）に多い
 - 両眼性
 - 白内障の合併が多い
 - 外傷性網膜剥離に類似
 - 手術後の予後が悪い
 - ✓ 手術後の視力が悪い
 - ✓ 合併症の発症率が高い
 - ✓ 再手術率が高い

Lee et al. BMC Ophthalmol 21:359, 2021



アトピー性皮膚炎の眼合併症の有病率の変化

	1991-1993	2011-2015	増減	有意差
眼瞼炎	53%	41%	減少	*
アトピー性角結膜炎	39.5%	74.3%	増加	***
白内障	23.8%	17.1%		
網膜裂孔	4%	0	減少	*
網膜剥離	2%	0	減少	**
眼の周囲を叩く習慣	32.5%	12.1%	減少	***

対象：東京医科大学皮膚科・眼科を受診し、同意を得られたアトピー性皮膚炎患者さん

Yamamoto K, et al. Jpn J Ophthalmol 63:410-416, 2019

* $p < 0.05$, ** $p < 0.01$, *** $p < 0.001$

全網膜剥離患者におけるアトピー性網膜剥離の割合（三重大学附属病院眼科）
1992～2001年：7.9% 2002年～2011年：4.5%と減少

Sasoh M, et al. Clin Ophthalmol 9:1129-34, 2015

アトピー性皮膚炎の治療薬の歴史

◆ 1990年以前

- ステロイド軟膏
- 保湿外用薬



◆ 1999年

- タクロリムス軟膏



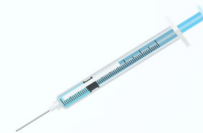◆ 2008年

- シクロスポリン内服薬



◆ 2018年～

- 生物学的製剤（注射薬）
 - ✓ IL-4受容体α抗体（2018年）
 - ✓ IL-31受容体A抗体（2022年）
 - ✓ IL-13抗体（2023年）
 - ✓ IL-13抗体（2023年）



◆ 2020年～

- JAK（ヤヌスキナーゼ）阻害薬（塗り薬、飲み薬）
 - ✓ バリシチニブ（2020年）
 - ✓ デルゴシチニブ（2020年）
 - ✓ ウパダシチニブ（2021年）
 - ✓ アブロンチニブ（2021年）
- PDE4阻害薬（塗り薬）
 - ✓ ジファミラスト（2022年）



アトピー性皮膚炎と目の病気

皮膚炎が影響する
“アトピー眼症”

炎症 感染 掻痒

アトピー性
皮膚炎

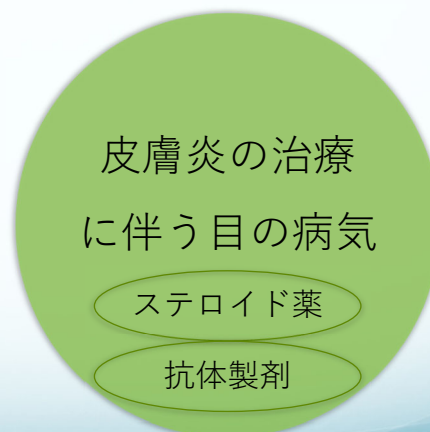
皮膚炎の治療
に伴う目の病気

ステロイド薬

抗体製剤

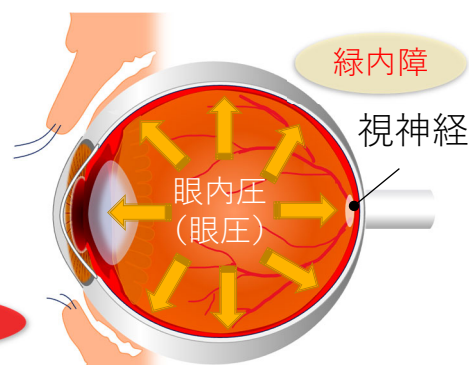
アトピー性皮膚炎と目の病気

- ◆ 治療に伴う
 - ステロイド軟膏
 - ✓ ステロイド緑内障
 - 抗IL-4受容体 α 抗体
 - ✓ 結膜炎・眼瞼炎
 - ✓ ドライアイ
 - 抗IL-13抗体
 - ✓ 結膜炎



ステロイド薬の目の副作用

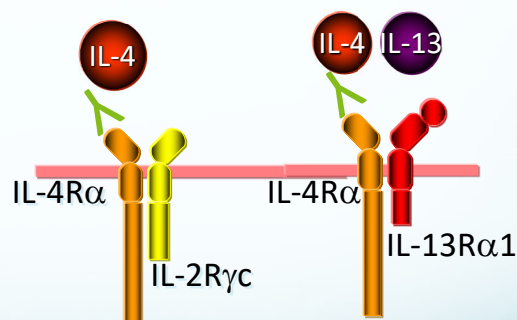
- ◆ ステロイド薬による眼圧上昇
 - あらゆる強度のステロイド薬、どの投与経路でも生じうる
 - 個人差がある：小児は反応性が高い
 - 通常はステロイド薬の中止によって眼圧が下降
- ◆ 眼圧が上昇が持続するとどうなるか？
 - 高眼圧→ 視神経障害→ 視野障害
 - 視野障害（見えにくい部分がある）
 - ✓ 自覚症状がほぼないまま徐々に進行
 - ✓ 障害された視野は回復しない



定期的な眼圧測定が必要

デュピルマブ (デュピクセント®)

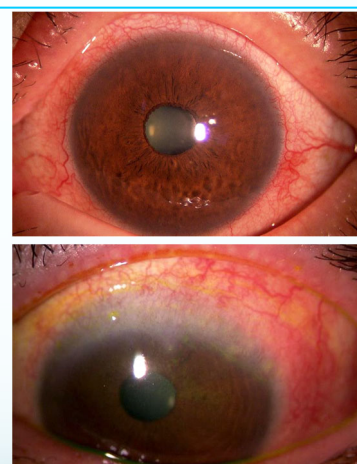
- ◆ ヒト型 IL-4受容体α抗体
 - IL-4・IL-13の信号伝達を抑制
- ◆ 適応
 - アトピー性皮膚炎 (2018年)
 - 気管支喘息 (2019年)
 - 鼻茸を伴う慢性副鼻腔炎 (2020年)
- ◆ アトピー性皮膚炎の臨床試験での副反応
 - 眼症状 (結膜炎) の発症頻度
 - ✓ 実薬治療群 (5% to 28%)
 - ✓ プラセボ群 (2% to 11%)



Simpson EL, et al. N Engl J Med 375:2335,2016
 Blauvelt A, et al. Lancet 389:2287,2017
 de Bruin-Weller M, et al. Br J Dermatol 178:1083,2018

デュピルマブによる眼症状

- ◆ 臨床所見
 - 結膜炎
 - 眼瞼炎
 - ドライアイ
- ◆ 重症度
 - ほとんどが中等症まで
- ◆ 治療
 - デュピルマブは中止せず、点眼薬で治療可能なことが多い



Akinlade B, et al. Br J Dermatol 181:459,2019
 Nahum Y, et al. Br J Ophthalmol 104:776,2020
 Achten R, et al. J Allergy Clin Immunol Pract 9:1389,2021
 Fukuda K, et al. Allergol Int 72:234,2023

アトピー性皮膚炎と目の病気

- ◆ 様々な目の病気が生じうる
 - 皮膚の炎症が目に影響
 - 慢性的に目の周りを掻く・擦る・叩く癖が、目に悪影響
 - 目の周りの皮膚炎をしっかり治療することが重要
- ◆ 治療薬の副作用にも注意
 - ステロイド薬
 - 抗IL-4受容体 α 抗体
 - (抗IL-13抗体)

